

· 标准 · 方案 · 指南 ·

儿童肺间质疾病诊断程序专家共识

中华医学会儿科学分会呼吸学组全国儿童
弥漫性肺实质疾病/肺间质疾病协作组

肺间质疾病(interstitial lung disease, ILD)是一大类在临床(氧合障碍)-影像(弥漫性病变征象)-病理(炎症和纤维化)上具有共同特征,而病因不同的异质性疾病的总称。目前已知ILD病因谱约200多种疾病,虽ILD属少见病,但因病因谱广泛而复杂,诊断和治疗的难度大,故一直被视为呼吸专业的疑难病症。因一些ILD病变在侵犯肺间质的同时,还可累及肺泡、肺毛细血管内皮细胞和细支气管等,而出现如肺炎、肺泡腔内蛋白渗出等肺实质改变,在胸部影像学上表现为肺泡-间质性病变类型,故ILD也被称为弥漫性肺实质疾病(diffuse parenchymal lung disease, DPLD);也有称之为弥漫性肺疾病(diffuse lung disease, DLD)^[1]。

据英国和爱尔兰的流行病学调查资料,0~16岁儿童肺间质疾病发病率为0.36/100 000^[2],其中约10%的病例系家族性患病^[3],病死率约为15%^[2,4]。中国目前无发病率数据,但病例报道近年来逐渐增多,参照国外发病率,我国<15岁儿童近3亿,意味着在我国有比任何其他国家更多的儿童DPLD/ILD患者需要我们的规范化诊治,因此提高儿童DPLD/ILD的诊断水平迫在眉睫。

既往对儿童DPLD/ILD的认识主要基于成人的研究,但儿童并非成人的缩影,有其自身特点。在诊断儿童DPLD/ILD时,应该考虑儿童的肺发育和成熟阶段、免疫状态和遗传因素等。“全国儿童弥漫性肺实质疾病/肺间质疾病(chDPLD/chILD)协作组”在总结4年来的临床研究成果,并参考国际类似研究的基础上,制定出儿童DPLD/ILD的诊断程序,旨在提高我国儿科医生对此类疾病的诊断水平和临床科研能力,以减少chDPLD/chILD的误诊和漏诊;提高该类疾病的及时救治率,更好地保护儿童身心健康。

肺间质疾病的共同表现

1. 病理表现:特征为肺组织炎症和损伤,经治疗后可消失,也可进展为间质纤维化,引起氧合障碍。
2. 临床表现:以咳嗽、气促、呼吸困难、运动不耐受等表现为主,渐进行加重。肺出血的患儿,可有咯血表现。查体可有呼吸增快、三凹征、杵状指,两肺可有湿性啰音、爆裂音和呼吸音异常等。肺出血的患儿,体格检查有贫血表现。
3. 影像学表现:为双肺弥漫性病变,多见磨玻璃阴影、结节阴影、网状阴影以及气腔实变等。

肺功能表现:呈限制性或混合性通气功能障碍。

肺间质疾病的病因

儿童常见的病因可归纳为以下四大类^[5-7]:

1. 与环境暴露有关的ILD:常见外源性过敏性肺炎(EAA)和药物性肺损害。
2. 与全身疾病有关的ILD:常见结缔组织疾病引起的肺间质损害和系统性血管炎引起的肺泡出血综合征、郎格罕细胞组织细胞增生症(LCH)以及代谢性疾病如糖原累积症等。
3. 与肺泡结构紊乱有关的ILD:包括感染性病因、特发性肺含铁血黄素沉着症、肺泡蛋白沉积症、嗜酸细胞性肺炎、特发性间质性肺炎等。其中特发性间质性肺炎又分为急性间质性肺炎(AIP)、隐源性机化性肺炎(闭塞性细支气管炎伴机化性肺炎,COP)、非特异性间质性肺炎(NSIP)、淋巴细胞间质性肺炎(LIP)、寻常型间质性肺炎(UIP)、脱屑型间质性肺炎(DIP)和呼吸性细支气管炎间质性肺病(RBILD)。值得强调的是特发性肺纤维化(IPF)在组织病理和放射学上属于UIP,在儿童罕见或可能不存在。
4. 婴儿期特有的ILD:包括神经内分泌细胞增生症(neuroendocrine cell hyperplasia of infancy, NEHI)、肺泡发育简单化(alveolar simplification)、先天性肺泡表面活性物质代谢缺陷(inborn errors of surfactant metabolism, IESM)、肺间质糖原累积症、肺泡毛细血管发育不良。

肺间质疾病的诊断思路和方法

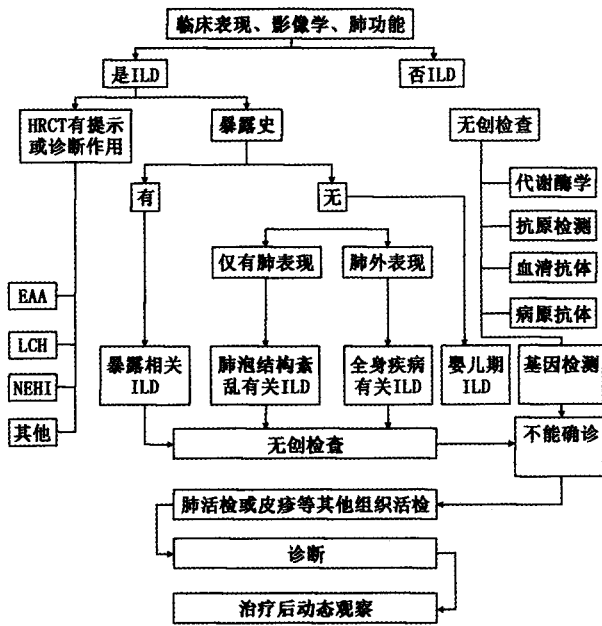
首先,根据上述临床表现、影像学显示双肺弥漫性病变以及肺功能检测,明确是否存在肺间质疾病;然后再根据病史、表现及影像学特点,选择进一步的检查确定病因,在进行病因分析时,首先除外与暴露有关的ILD,其次考虑与全身疾病有关的ILD,再考虑感染性病因等。儿童特发性间质性肺炎少见,诊断之前必须除外上述疾病(图1)。

一、临床表现

依据发病年龄、症状和体征以及药物和环境接触史等可大致确定诊断方向,并决定下一步的辅助检查。体格检查尤其注意有无贫血、皮疹、关节异常、杵状指(趾)等肺外表现。如足月产的婴儿出现严重ILD,伴有或不伴有家族史可能为IESM,最可能为表面活性蛋白B基因(SFTPB)、表面活性蛋白C(SFTPC)突变或ATP结合盒转运子A3(ATP binding cassette transporter A3, ABCA3)突变;足月婴儿,除呼吸增快外,无其他表现,生长发育不受影响,需要考虑NEHI。早产的婴儿或有先天性心脏病或DOWN综合征的婴儿,ILD可能

DOI:10.3760/cma.j.issn.0578-1310.2013.02.005

通信作者:陈慧中,100020 北京,首都儿科研究所附属儿童医院
呼吸科



ILD:肺间质性疾病;HRCT:高分辨 CT;EAA:外源性过敏性肺炎;
LCH:郎格罕细胞组织细胞增生症;NEHI:神经内分泌细胞增生症

图 1 儿童间质性肺疾病的诊断程序

与肺泡发育简单化或肺泡生长异常有关;有鸟或其他环境抗原接触史应考虑过敏性肺炎;有咯血或肾脏疾病应考虑肺-肾综合征;特异性皮疹的存在有助于 LCH 的诊断;伴有发热、皮疹、关节炎或疼痛应考虑结缔组织疾病;贫血常提示肺出血的存在。

二、影像学表现^[1,8-12]

胸部 X 线片表现为弥漫性病变是临床诊断肺间质疾病的有力依据,但对病因诊断无价值,偶尔胸部 X 线片甚至表现正常。高分辨 CT(HRCT)能显示小叶水平的病变和细微的间质或结节性改变,对间质性肺疾病的诊断非常重要,可确定或提示病因。如存在典型的临床特征,HRCT 影像表现为右中叶、舌叶和中心区域磨玻璃密度阴影,其余部位过度通气时,基本能够诊断 NEHI;HRCT 影像表现为中心性支气管扩张、血管衰减、马赛克灌注时则可以诊断闭塞性细支气管炎;出现弥漫性微小钙化征象时肺泡微石症诊断基本成立。HRCT 对一些疾病也具有高度提示性,如弥漫性磨玻璃密度和间隔增厚提示 IESM、小叶中心性边界模糊的微小结节提示过敏性肺炎、弥漫性磨玻璃密度和实变阴影提示肺泡出血、典型的反肺水肿征提示慢性嗜酸性细胞性肺炎、肺外周分布的斑片阴影提示隐源性机化性肺炎以及双肺结节阴影,伴有囊泡形成阴影提示 LCH 等。

三、支气管肺泡灌洗液(BALF)检查

BALF 可协助诊断特殊疾病如感染、吸入、肺泡出血、肺泡蛋白沉积、组织细胞以及溶酶体累积性疾病。灌洗液细胞分类可帮助缩小鉴别诊断范围,如中性粒细胞增多提示吸入或感染,嗜酸性细胞增多提示嗜酸性细胞性肺炎、药物诱导肺疾病或寄生虫疾病,淋巴细胞增多提示过敏性肺炎、结节病或淋巴细胞间质性肺炎。

四、实验室检查

常规实验室检查项目为血、尿、便常规、血沉以及 C 反应蛋白。根据临床表现和影像学分析,可选择的检查项目包括病原体培养、血清检查、代谢性酶学检查以及免疫功能检查等,这些检查可确定结缔组织疾病、血管炎以及糖原累积症等的诊断。

五、基因检测

有条件的医院可以开展 SFTPB、SFTPC 和 ABCA3 基因的检测,以诊断或协助诊断婴儿期(含新生儿期)ILD,如 IESM 以及儿童期肺泡蛋白沉积症等疾病。

六、肺活检或其他组织活检

既往认为肺活检是诊断 ILD 的金标准,但文献和前期经验发现一些疾病经临床、影像学以及辅助检查即可以确诊,并不需要进行肺活检。此类疾病主要属病因分类中的前两类,包括过敏性肺炎、药物性肺损害、结缔组织疾病(包括血管炎)、代谢性疾病以及 NEHI 等。对于仅有肺部表现,缺乏其他系统疾病的患者,若无创性检查不能作出明确诊断,又没有禁忌证,可进行肺活检。怀疑 LCH 时,可先选择皮疹或表浅淋巴结活检。对于一些肺间质疾病,特别是特发性间质性肺炎的诊断要由临床医生、放射科医生和病理科医生综合对患儿进行临床-放射-病理学(clinico-radiologic-pathologic diagnosis, C-R-P)诊断并达成共识。

参 考 文 献

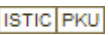
- Vece TJ, Fan LL. Diagnosis and management of diffuse lung disease in children. Paediatr Respir Rev, 2011, 12:238-242.
- Dinwiddie R, Sharief N, Crawford O. Idiopathic interstitial pneumonitis in children: a national survey in the United Kingdom and Ireland. Pediatr Pulmonol, 2002, 34:23-29.
- Hartl D, Griesse M. Interstitial lung disease in children-genetic background and associated phenotypes. Respir Res, 2005, 6:32.
- Fan LL, Kozinetz CA. Factors influencing survival in children with chronic interstitial lung disease. Am J Respir Crit Care Med, 1997, 156(3 Pt 1):939-942.
- Eber EA. Interstitial lung diseases in infants and children. Eur Respir J, 2008, 31: 658-666.
- Clement A, Nathan N, Epaud R, et al. Interstitial lung diseases in children. Orphanet J Rare Dis, 2010, 5:22.
- Deutsch GH, Young LR, Deterding RR, et al. Diffuse lung disease in young children: application of a novel classification scheme. Am J Respir Crit Care Med, 2007, 176: 1120-1128.
- 中华医学会儿科学分会呼吸学组儿童弥漫性实质性肺疾病/间质性肺疾病协作组. 小儿间质性肺疾病 14 例临床-影像-病理诊断分析. 中华儿科杂志, 2011, 49:92-97.
- 中华医学会儿科学分会呼吸学组儿童弥漫性实质性肺疾病/间质性肺疾病协作组. 中国儿童间质性肺疾病的临床研究. 中华儿科杂志, 2011, 49:734-739.
- Brody AS, Guillerman RP, Hay TC, et al. Neuroendocrine cell hyperplasia of infancy: diagnosis with high-resolution CT. AJR Am J Roentgenol, 2010, 194: 238-244.
- Moornumakal SP, Fan LL. Bronchiolitis obliterans in children. Curr Opin Pediatr, 2008, 20:272-278.
- Guillerman RP. Imaging of childhood interstitial lung disease. Pediatr Allergy Immunol Pulmonol, 2010, 23:43-68.

(赵顺英 农光民 执笔)

(收稿日期:2012-11-12)

(本文编辑:江澜)

儿童肺间质疾病诊断程序专家共识

作者: [中华医学会儿科学分会呼吸学组全国儿童弥漫性肺实质疾](#),
作者单位:
刊名: [中华儿科杂志](#) 
英文刊名: [Chinese Journal of Pediatrics](#)
年, 卷(期): 2013, 51(2)

本文链接: http://d.g.wanfangdata.com.cn/Periodical_zhek201302005.aspx

